Cirugía de la obstrucción nasal

P Rouvier
J El Khoury

Resumen. – La función respiratoria nasal se relaciona con dos factores, el factor mucoso representado esencialmente por el cornete inferior (y accesoriamente el cornete medio) y el factor arquitectural constituido por la unidad septopiramidal. La corrección quirúrgica de una obstrucción nasal no permite ignorar la coexistencia frecuente de estos dos factores en la etiología de la obstrucción y la consecuente habitual necesidad de una cirugía septoturbinal. Evidentemente, en este tipo de opción terapéutica puede resultar tentador paliar las insuficiencias de una corrección septal mediante una amputación turbinal exagerada. Pero esta actitud desmedida tiene grandes posibilidades de concluir en un fracaso. Como siempre, en cirugía se deben evitar los extremismos peligrosos, que constituyen toda yatrogenia funcional y estética. Por lo tanto, sólo puede garantizar un estado nasal correcto una estrategia quirúrgica rigurosa, sumamente adaptada a las lesiones y que considere los riesgos de una cicatrización siempre aleatoria.

Aunque en este capítulo ambos problemas, el estético y el funcional, estén a menudo íntimamente vinculados, sólo se tratará el aspecto funcional de las técnicas de desobstrucción en la arquitectura septolateral y el aparato turbinal. Se excluyen las cirugías desobstructivas por poliposis, tumor o malformación (atresia de coanas, de narinas, etc.) para analizar sólo la cirugía de la unidad septolateral y los procedimientos asociados.

© 2000, Editions Scientifiques et Médicales Elsevier SAS, París. Todos los derechos reservados.

Cirugía de la unidad septolateral

ACCESO SEPTAL

Cualquier cirugía septal, para ser eficaz, necesita un acceso amplio y completo, adaptado a las deformaciones y a los procedimientos necesarios para su corrección. El objetivo de este acceso es permitir una exposición correcta de todas las lesiones, así como una movilización perfecta de las estructuras osteocartilaginosas afectadas. Por lo tanto y en la medida de lo posible, el acceso deberá ser programado antes de la intervención, empleando para ello el árbol de decisiones representado en la *figura 1.*

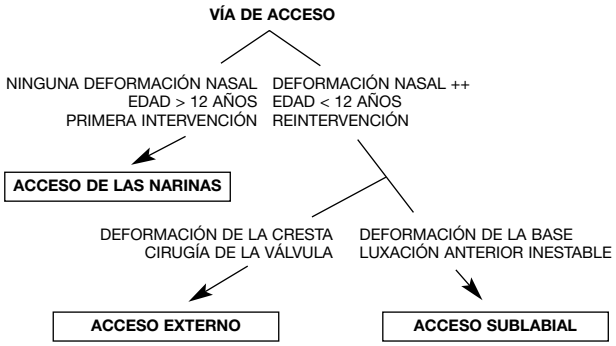

1 *Árbol de decisiones.*

■ *Acceso por las narinas*

Suele bastar en la mayoría de los casos, en particular:

— si el tamaño de las narinas es suficientemente grande (más de 12 años de edad y ausencia de malformación alar grave, como en la secuela de hendidura labionasal);

— si la cresta nasal está poco deformada o es prácticamente rectilínea;

— si se trata de una primera operación.

Este acceso comprende la incisión interseptocolumelar, la incisión intercartilaginosa y la liberación del compartimento septal.

Incisión interseptocolumelar *(fig. 2)*

Se realiza entre el tabique membranoso y el borde caudal del tabique. Puede ser bilateral (total) o unilateral (parcial). A menudo basta con esta última. Debe ser realizada preferentemente a la derecha en caso de que el cirujano sea diestro (cualquiera que sea la deformación septal).

Incisión intercartilaginosa

Sigue por 1 cm el borde inferior de la válvula nasal (borde inferior del cartílago lateral) y, a la altura de la cúpula, puede alcanzar o no la incisión interseptocolumelar.

Exposición del compartimento septal *(fig. 3)*

Bien codificada por Cottle, se realiza a partir de cuatro despegamientos o túneles yuxtaseptales superiores e inferiores, siempre posibles incluso en las desviaciones más complejas.

• *Realización de los túneles superiores*

Se facilita mediante la tracción sobre la columela con un clamp columelar y comienza por el descubrimiento del borde caudal del cartílago septal. Se pone en evidencia la línea azul característica del plano cartilaginoso a través de una incisión con bisturí de la submucosa desde un principio hasta el plano subpericóndrico incluido (sin lesionar el cartílago) para evitar disecar y perderse en la submucosa. El despegamiento se efectúa entonces a cada lado del tabique, primero a lo largo del diedro septolateral y luego del diedro

Pierre Rouvier : *Chef du service de chirurgie ORL et cervicofaciale, hôpital Joseph-Imbert, 13637 Arles cedex.*
Jihad El Khoury : *Ancien assistant de l'hôpital Joseph-Imbert, 13637 Arles cedex.*

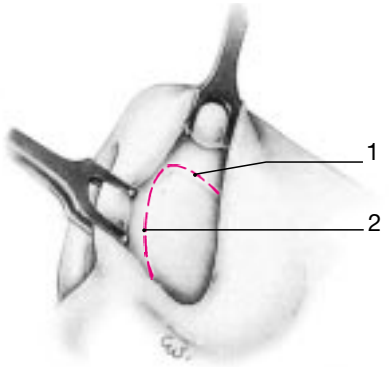

2 *Acceso endonarinario. Incisiones:*
1. interseptocolumelar;
2. intercartilaginosa.

septopiramidal, siguiendo hacia arriba el lado del tabique cartilaginoso, de la lámina perpendicular del etmoides hasta por debajo de la espina del frontal.

• *Realización de los túneles inferiores*

Comienza por la exposición en el plano subperióstico de la espina nasal del maxilar y del borde inferior de los orificios piriformes (plano mágico de Cottle). El descubrimiento del borde cortante de la cresta del orificio piriforme permite, después de la incisión del periostio, efectuar un despegamiento subperióstico a cada lado de la espina, a lo largo del suelo de la fosa nasal por debajo del borde inferior del cartílago septal siguiendo la cara lateral del hueso subvomeriano y del vómer *(maxilla-premaxilla approach* de Cottle).

• *Reunión de los túneles a cada lado*

Se hace en dos tiempos realizados simultáneamente.

— *El primer tiempo* consiste en aislar el relieve de la unión condrovomeriana empujando lo más lejos posible en forma vertical el despegamiento de cada túnel superior e inferior. La unión tabique-vómer en el caso de desviación septal siempre es asimétrica, con una saliente del cartílago que desborda a un lado el pie vomeriano de forma más o menos prominente. En el túnel superior debe efectuarse el despegamiento de la cara superior de esta cresta septal bajo control visual, mientras que en el túnel inferior el despegamiento de la cara inferior del alerón del premaxilar sólo puede hacerse a ciegas manteniendo el contacto óseo con el disector.

— *El segundo tiempo* consiste en reunir los dos túneles desde adelante hacia atrás; debe recordarse que la articulación condroósea está constituida por un entrecruzamiento de fibras que vienen desde arriba del pericondrio y desde abajo del periostio, de las cuales un contingente se insinúa entre el hueso y el cartílago y los une *(fig. 4)*. Por lo tanto, hay que seccionar por delante este haz fibroso a cada lado de la espina con bisturí fino o con un cincel puntiagudo antes de proseguir el despegamiento de adelante hacia atrás a lo largo de la cresta septal.

■ *Vía de acceso externa*

Iniciada por Gillies en 1920 e introducida por Sercer, debe sobre todo su desarrollo a los trabajos de Goodman en Canadá y, lo que es menos conocido, de Juri en Argentina. Divulgada en Francia por Pech y Cannoni, se efectúa cuando la vía de las narinas resulta imposible y se vuelve necesaria:

— si el tamaño de las narinas es insuficiente, como en un niño de hasta 12 años o en algunos adultos, incluso empleando microscopio;

— si la cresta está muy deformada, demasiado desviada o hundida, o ambas cosas a la vez;

3 *Exposición del compartimento septal*
1. túnel superior; 2. túnel inferior.

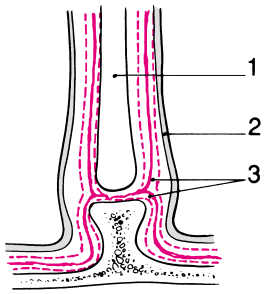

4 *Articulación condroósea:*
1. cartílago; 2. mucosa; 3. fibras.

— si se trata de una reintervención con previsión de reconstrucción completa de la unidad septolateral (o de la válvula).

Esta vía comprende: el trazado de la incisión, el despegamiento cutáneo y la exposición del compartimento septal.

Incisión cutánea *(fig. 5)*

• *Incisión transversal columelar*

Se hace, después de una infiltración, en la parte media ya que las incisiones bajas en la columela son antiestéticas y las incisiones altas son mucho más visibles y menos prácticas para el acceso de la base de la nariz. Algunos prohíben las incisiones transversales y en V simples, a las que se le atribuye el hecho de dejar malas cicatrices, y preconizan una incisión en línea quebrada en W, argumentando que la cicatriz será menos evidente cuanto más se practique en línea quebrada.

• *Incisión lateral vestibular*

Prolonga a cada lado la incisión columelar según el trazado clásico de la incisión marginal: recorre el borde inferior de las crura mesiales luego el borde inferior de las crura laterales. Su extensión lateral depende del grado de despegamiento requerido: cuánto más extenso sea, más amplio será el acceso.

La sección cutánea debe hacerse progresivamente sin lesionar el cartílago, con bisturí o mejor con tijeras después del despegamiento cutáneo, haciendo sobresalir el alar en el vestíbulo.

Despegamiento cutáneo

El despegamiento debe ser lo más atraumático posible, inicialmente con bisturí y luego con tijeras, bien cerca de las estruc-

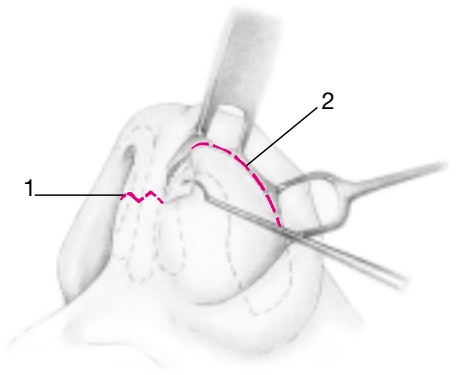

5 *Acceso externo: incisión cutánea: 1. columelar; 2. vestibular.*

turas osteocartilaginosas. La infiltración previa muy adrenalinizada, la utilización de torundas montadas y de mechas embebidas con adrenalina y la coagulación bipolar generalmente permiten trabajar en un campo exangüe.

La exposición de la pirámide nasal debe ser total dejando visible la cara superficial de los alares, la mayor parte de los triangulares y el conjunto de la pirámide nasal ósea. El tejido celuloadiposo debe permanecer pegado a la cara profunda del colgajo cutáneo y sólo aparece el tejido fibroso del pericondrio recubriendo la unidad septolateral y las cúpulas.

El despegamiento es completado por la separación de los alares y de las crura mesiales hasta la espina, que es ampliamente expuesta.

Exposición del compartimento septal

La abertura del compartimento septal comienza por el descubrimiento del borde superior del tabique, haciéndolo sobresalir con una pinza «a caballo» sobre su tercio inferior *(fig. 6)*. Una incisión mediana y sagital del pericondrio con bisturí denuda el cartílago a este nivel, desde su unión con los triangulares hacia arriba y hasta el ángulo septal por abajo entre las cúpulas alares. La abertura del compartimento septal se realiza con aspirador-despegador en un plano estrictamente subpericóndrico, despegando hacia la profundidad los dos fragmentos mucopericóndricos en contacto con el plano «azulado» del cartílago.

Hacia arriba, la separación de los cartílagos triangulares permite finalizar el despegamiento del tabique posterior. Por abajo, el despegamiento se continúa hasta la espina nasal, que es ampliamente expuesta con el reborde inferior de los dos orificios piriformes *(fig. 7)*.

Incluso en caso de desviación septal importante, siempre es posible un raspado delicado del pericondrio sin desgarro mucoso, empleando si es necesario el microscopio y combinando a menudo la disección por el borde superior y por el borde inferior.

■ *Vía de acceso sublabial*

Retomada por Monteil, esta vía encuentra su justificación en las grandes luxaciones del borde caudal del tabique cuya reposición será probablemente inestable; el acceso sublabial es entonces efectuado secundariamente durante la reconstrucción anatómica del pilar septal anterior, región capital para la estabilidad arquitectural del tabique. Como se ha hecho anteriormente, se considerarán: el trazado de la incisión, el despegamiento del edema residual y la exposición del compartimento septal.

Incisión mucosa *(fig. 8)*

Después de haber elevado el labio superior con dos separadores de Farabeuf, se dibuja la incisión de un premolar al otro. La infiltración muy adrenalinizada precede a la incisión con bisturí hoja nº 15, completada con bisturí eléctrico.

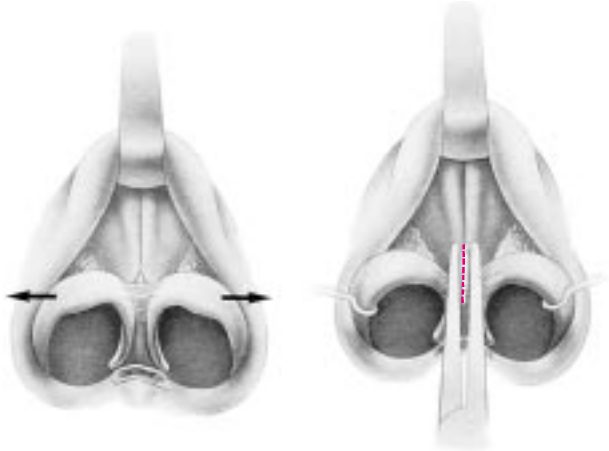

6 *Exposición del compartimento septal: por arriba (vía externa).*

7 *Exposición de la región de la espina: por arriba (vía externa).*

Despegamiento

Mediante un raspador se denuda con cuidado la espina nasal anteroinferior y se despegan a cada lado las partes blandas de toda la circunferencia inferior de los orificios piriformes.

Exposición del compartimento septal

Si el acceso sublabial se efectúa al principio de la intervención, resulta posible por esta vía abrir el compartimento septal bajo control visual directo liberando progresivamente el recubrimiento mucopericóndrico a cada lado del tabique e iniciar la creación de los dos túneles de Cottle; a continuación se retoma la disección por la vía endonasal o externa para finalizar la exposición de todo el compartimento septal.

■ *Vía endoscópica*

Realiza un acceso a minima del tabique (que se puede practicar bajo anestesia local). Esta vía encuentra sobre todo su indicación en las desviaciones media y posterior que puedan perturbar una cirugía sinusal y de la que constituye un preámbulo.

Después de taponamiento naftazolinado a nivel de la mucosa septal, se la infiltra con lidocaína adrenalinizada con una jeringa acodada. La incisión mucosa se hace sobre la desvia-

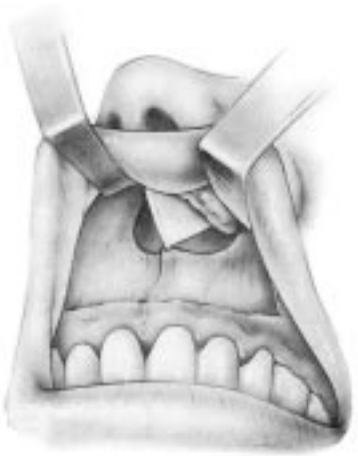

8 *Vía sublabial: exposición de la espina.*

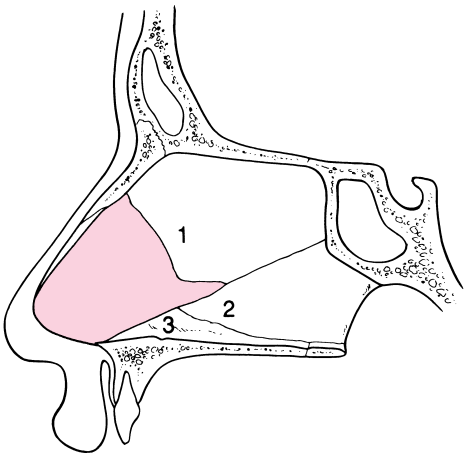

9 *Anclajes septales:*
1. lámina cuadrilátero del etmoides; 2. vómer; 3. premaxilar-espina.

ción. El despegamiento subpericóndrico se realiza con el despegador de Freer o mejor con el aspirador-despegador de microcirugía endonasal. Este acceso sólo permite una resección cartilaginosa limitada (base del tabique, por ejemplo). El cartílago aplastado puede ser reincluido y el cierre de la vía de acceso se simplifica con el empleo de cola biológica.

RECTIFICACIÓN SEPTAL

■ *Liberación septal*

La exposición correcta de la totalidad del cartílago septal, de la espina nasal anterior y del hueso vomeriano es la condición indispensable para su liberación, es decir para su desconexión de todos sus anclajes: posterior, inferior y dorsal *(fig. 9).*

Condrotomía posterior *(fig. 10)*

Debe separar el borde posterior del tabique de la lámina cuadrilátera del etmoides. Se efectúa con la hoja cortante del disector de Freer, perpendicularmente al borde inferior, por debajo de los huesos propios a nivel de la unión cartílago-lámina perpendicular.

Liberación del borde inferior del tabique

A la altura de su zócalo óseo vomeriano, se efectúa a menudo más fácilmente después de la resección de la porción luxada de este borde inferior. Se tiene entonces una buena exposición del surco receptor de la base vomeriana.

Liberación del borde dorsal

Es variable según la importancia de la deformación de la cresta nasal y puede hacerse de dos maneras, lo cual depende de la altura de la deformación del cartílago septal.

— *La cresta está poco afectada o no lo está por la deformación septal (fig. 11)* que no alcanza el borde superior del cartílago: un par de tijeras fuertes cortan la parte superior del tabique por debajo de los triangulares, dejando un segmento cartilaginoso de aproximadamente 5 mm de altura adyacente a la bóveda septotriangular.

— *O la cresta está afectada por la deformación septal (fig. 12)* que alcanza el borde superior del cartílago y desvía más o menos la cresta: se deberá separar el cartílago septal de los triangulares para remodelar el tabique desde su parte más alta; en este caso puede ser preferible utilizar una vía externa.

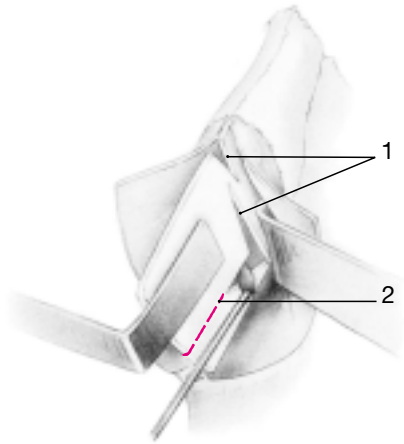

10 *Condrotomías: 1. posterior; 2. inferior.*

■ *Evaluación de los daños septales*

Separado de una o de sus dos cubiertas mucopericóndricas y liberado de todos sus anclajes periféricos, el cartílago septal aparece entonces con sus deformaciones.

Puede ocurrir que una vez aislado de sus anclajes, el tabique se vuelva plano, como si estuviera demasiado constreñido en el compartimento. Basta entonces ajustarlo disminuyendo su altura mediante la resección de una banda inferior y su longitud agrandando el compartimento septal a expensas del tabique posterior.

Si las deformaciones septales persisten, su análisis es una condición previa indispensable para cualquier corrección.

Según su localización

— *Desviaciones anteriores:* son las más obstructivas y sus consecuencias estéticas no son raras, con modificaciones más o menos importantes de la cresta nasal.

— *Desviaciones posteriores:* no tienen consecuencias estéticas y su incidencia sobre la respiración es difícil de precisar.

Según su naturaleza

• *Desviaciones angulares*

Son bien sistematizadas según un eje paralelo o perpendicular a la base vomeriana.

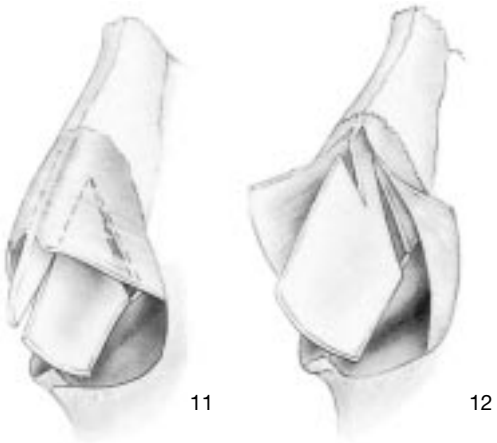

11 *Liberación septal: cresta no desviada conservada.*
12 *Liberación septal: cresta desviada y desarticulación trianguloseptal.*

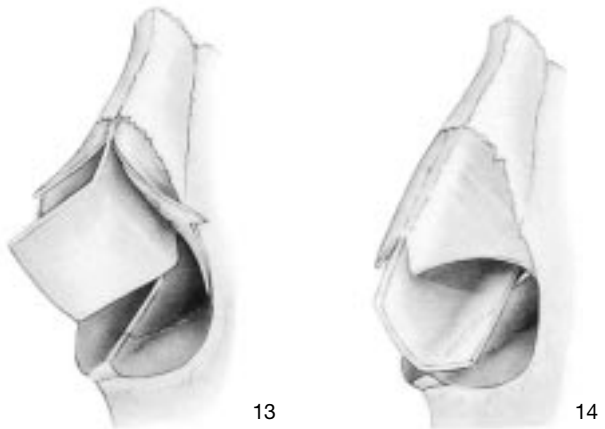

13 *Angulación septal horizontal.*
14 *Angulación septal vertical.*

— *Angulación horizontal (fig. 13)* paralela a la cresta incisiva: la pirámide nasal no está deformada, presenta una cresta derecha. Cuando las lesiones son mínimas, el cartílago cuadrangular se redondea en «vidrio de reloj» obstruyendo más o menos la parte anterior de una fosa nasal. Ocurre como si el cartílago estuviera comprimido en su torno óseo; la angulación aparece en la fosa nasal opuesta al «vidrio de reloj», paralela al suelo realizando la cresta o espolón de tabique.
— *Angulación vertical* perpendicular a la cresta incisiva: la deformación parte de abajo por detrás de la espina nasal y asciende más o menos verticalmente hacia la cresta nasal:

— a veces el trazo de plicatura es casi paralelo al borde anteroinferior del tabique y termina sobre el dorso por debajo de la inserción de los triangulares *(fig. 14);* en este caso la cresta es rectilínea; solamente la punta de la nariz está desviada o simplemente ampliada; el borde libre del cartílago plicaturado empujado hacia afuera por el tabique sobresale en la narina del lado de la desviación;

— a veces el trazo de plicatura más vertical termina por debajo de los huesos propios: la deformación se caracteriza por una angulación de la cresta situada en alto.

• *Desviaciones complejas*

Asocian varias deformaciones por enrollamiento de un borde o superposición de múltiples piezas cartilaginosas fracturadas y comportan a menudo una pérdida de sustancia más o menos importante en la línea de perfil.
— *El enrollamiento del borde caudal (fig. 15)* anteroinferior retrae la columela con un ángulo nasolabial cerrado. La nariz es derecha con un ensanchamiento de la punta.
— *La superposición septal* lleva con él los triangulares y baja la línea de perfil, para crear una concavidad y una seudoprotuberancia.
Estas diferentes lesiones, angulaciones horizontales y verticales, enrollamiento de un borde septal y superposición, se asocian con frecuencia. La deformación nasal es entonces compleja e impide todo tipo de sistematización. Del análisis de estas deformaciones dependerán los procedimientos que se efectuarán para reparar los daños cartilaginosos, como lo sugiere el árbol de decisiones representado en la *figura 16.*

■ *Reparación de los daños septales*

La rectificación cartilaginosa puede hacerse de tres maneras:
— por resección de las porciones desviadas y obstructivas;
— por modelado del cartílago;
— por reconstrucción más o menos extensa de la unidad septolateral.

Resección submucosa *(fig. 17)*

Corresponde a las deformaciones limitadas o muy posteriores; debe conservar imperativamente una porción de cartílago en L de superficie suficiente para sostener la cresta y la columela.
Permanecerá estrictamente submucosa para no provocar una perforación. No debe ser demasiado extensa, como se preconiza en la operación de Killian, para no ocasionar una deformación secundaria a la retracción cicatrizal.

Modelado

Se dirige a las deformaciones demasiado extensas para poder ser resecadas sin daños estéticos (y funcionales). Es indispensable remodelar este tabique para hacerlo plano y medial. Este remodelado puede hacerse:
— por reposición sagital en la fosa nasal (in situ) de la porción o de las porciones desviadas;
— por armonización fuera de la fosa nasal (ex situ).
En ambos casos, se asegurará una estabilidad del montaje.
— *La reposición in situ* sólo resulta posible con las deformaciones simples: angulación lineal vertical, que no deforma demasiado la cresta nasal, o angulación lineal horizontal con una deformación en «vidrio de reloj» suprayacente.
La corrección de una angulación vertical *(fig. 18)* debe romper absolutamente todos los resortes mediante incisiones totales practicadas a un lado y a otro de estas angulaciones; estas últimas deben conservar los puentes cartilaginosos para preservar la continuidad de la «pieza cartilaginosa». De hecho, no se debe destruir la unidad septal, cuya reconstrucción y contención por esta vía serían demasiado difíciles.
La corrección de una angulación horizontal se realiza por la resección de una banda de cartílago sobrante a este nivel, la cual no obstante no deberá afectar a la integridad de la altura del cartílago a nivel de la cresta incisiva.
— *La armonización ex situ:* en este caso, la importancia de las lesiones que asocian varias plicaturas horizontales y/o verticales lleva al cirujano a retirar el tabique, y a remodelarlo sobre la mesa antes de volver a incluirlo entre los fragmentos pericóndricos. Las diferentes secciones cartilaginosas propuestas (bandas verticales, cuadrícula, aspas, serpentín *[fig. 19],* etc.) no se emplean en estos casos debido a su poca fiabilidad en el tiempo. La pieza cartilaginosa retirada comportará o no el borde dorsal del tabique cartilaginoso dependiendo de que la cresta esté o no afectada por la deformación septal. El trabajo de remodelado, mucho más fácil y preciso

15 *Enrollamiento del borde caudal.*

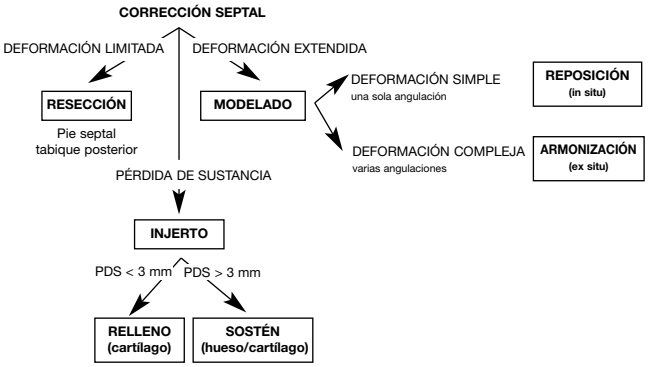

16 *Árbol de decisiones (PDS: pérdida de sustancia).*

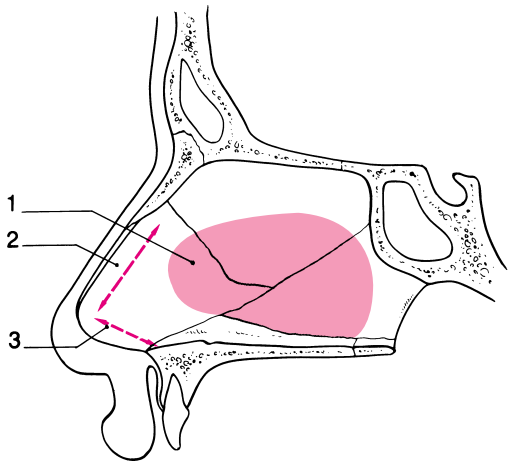

17 *Resección submucosa:*
1. zona resecable; 2. pilar de cresta; 3. pilar columelar.

sobre la mesa, se efectúa después de un análisis preciso de las deformaciones; la sección de las diferentes angulaciones aísla varios fragmentos planos, cuyo ensamblaje con puntos de vicryl permite reconstruir un armazón suficientemente alto como para apoyarse sobre la cresta incisiva y sostener la cresta nasal.

En el caso de deformaciones demasiado complejas, el aplastamiento del cartílago en una prensa *(fig. 20)* le devuelve una forma plana; resulta necesario para ello colocar la superficie convexa sobre el lado liso de la prensa y la superficie cóncava del lado de las estrías. El tabique aplastado sin exceso pierde su consistencia y su elasticidad y toma una forma aplanada. Enderezado y recortado (pues a menudo aumenta de tamaño), se inserta entre sus dos cubiertas mucosas y entre las dos mesiales, que se habrá tenido cuidado de separar de la espina por debajo hasta las cúpulas por arriba. El tabique puede ser llevado y mantenido provisionalmente en su compartimento por hilos tractores transfixiando la columela y el dorso, los cuales se retiran al acabar la intervención.

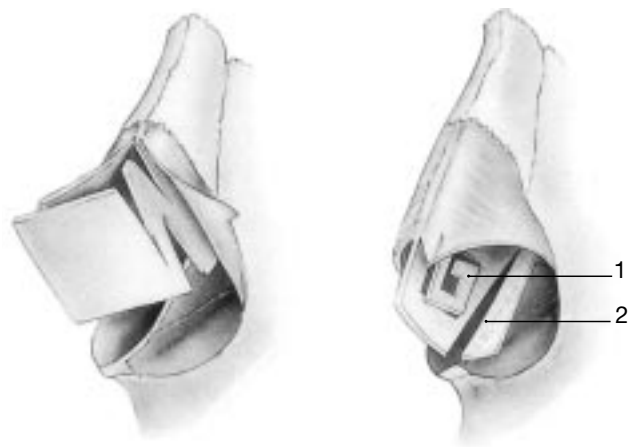

18 *Condrotomías verticales.*
19 *Condrotomías:*
1. serpentín (Jost); 2. horizontal.

— *La estabilidad del montaje.* Las correcciones efectuadas por diferentes incisiones dejan a menudo un puzzle cartilaginoso plano pero sin porte; la estabilidad arquitectural sólo puede estar asegurada por la fijación correcta de un tabique suficientemente rígido.

La rigidez puede asegurarse por suturas de vicryl 5/0 que unan las diferentes piezas septales y luego con una cola biológica. Esta solución basta en los casos simples pero es insuficiente en los casos complejos, en los que deberán fijarse férulas cartilaginosas sobre los fragmentos movilizados. Para Gomulinski *(fig. 21)*, estas férulas colocadas perpendicularmente a las secciones cartilaginosas se suturan a un lado y a otro de las incisiones cartilaginosas por varios puntos de vicryl 5/0. Se puede disponer una o varias férulas, sobre una o ambas caras del tabique, evitando el estrechamiento natural de la región de la válvula. Es evidente que un trabajo semejante es mucho más fácil sobre la mesa que en el interior de la fosa nasal. La fijación del tabique a las estructuras nasomaxilares debe asegurar la estabilidad del montaje cartilaginoso.

Por abajo, el tabique debe apoyarse sobre la cresta incisiva y la espina. Esta fijación septomaxilar puede ser asegurada por un punto de Jost pasado a ciegas a un lado y a otro de la espina *(fig. 22)* y anudado en la boca después de la punción del frenillo del labio superior. Es preferible atravesar la espina bajo control visual por vía intraseptocolumelar o por vía sublabial.

Hacia arriba, el tabique debe ser unido a los triangulares o al resto del borde dorsal dejado in situ. Esta fijación septotriangular se puede realizar:

— por vía endonasal *(fig. 23):* hilos pasados en forma transcutánea cargan los triangulares, los recubrimientos mucosos y el tabique y luego son recuperados con ganchos y anudados bajo los tegumentos del dorso nasal;

— por vía externa: el procedimiento es más sencillo y consiste en una reconstrucción casi anatómica de la bóveda septotriangular y de su cubierta pericóndrica.

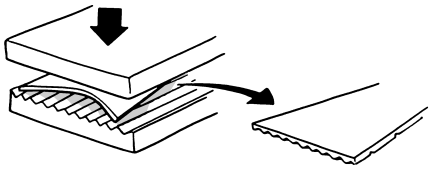

20 *Modelado septal con prensa de cartílago.*

21 *Rigidez septal con férula cartilaginosa (según Aiach y Gomulnski).*

Reconstrucción septal

Se efectúa ante pérdidas de sustancia y recurre a injertos, los cuales se pueden dividir esquemáticamente en dos grupos.

• *Injerto de relleno (o de aposición)*

Se usa para llenar pequeñas pérdidas de sustancia que no excedan los 2 a 3 mm de grosor; sólo se citarán para señalar que los pequeños defectos o irregularidades del dorso o las retrusiones ligeras de la columela no son raras al término de una septoplastia; estas pérdidas de sustancia son corregidas fácilmente con la colocación de un injerto cartilaginoso tomado previamente del tabique y aplastado para tomar una forma de teja. La fijación no es necesaria, y sólo basta una pequeña aplicación de cola biológica.

• *Injerto de sostén (o de reconstrucción)*

Se emplea para las grandes destrucciones septales, para las cuales sólo una sólida reconstitución de todo el armazón dorsal y columelar asegurará a la vez un buen resultado estético y de la función nasal. Sin insistir sobre todas las precisiones técnicas desarrolladas por otros autores, en este artículo se señalará que:

— es preferible el acceso externo, lo que impone una previsión de esta reconstrucción;

— el material ideal sería por supuesto el cartílago o los restos vomerianos obtenidos in situ, más flexibles y más fáciles de manipular, pero con frecuencia no lo suficientemente abundantes para realizar un doble apoyo; el hueso (ilíaco, mastoideo, temporal, etc.) es el material más utilizado, preferido por su solidez y su cantidad. Pero naturalmente la elección dependerá de la importancia del defecto;

— un buen anclaje del injerto constituye la única prueba de fiabilidad en el tiempo; un acceso amplio del premaxilar siempre permite hacer un tallado profundo en la espina del maxilar para «insertar» el injerto columelar y un acceso externo facilita la fijación del apoyo dorsal de la nariz ósea y del apoyo columelar.

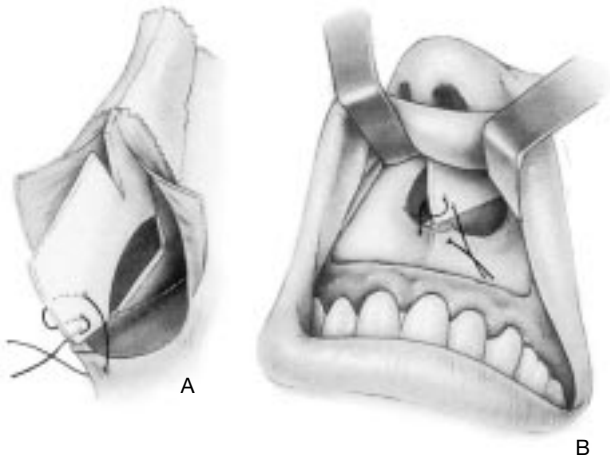

22 *Fijación septal de la espina.*
A. Vía endonasal. B. Vía sublabial.

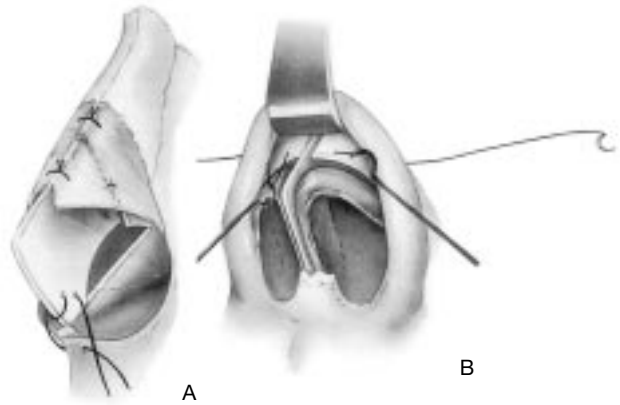

23 *Fijación septal de la vía triangular.*
A. Por vía externa. B. Técnica endonasal.

Procedimientos asociados

CORRECCIÓN DEL MARCO ÓSEO

Un resultado septal satisfactorio y estable sólo se concibe en un marco óseo bien situado tanto a nivel del zócalo vomeriano como de la bóveda propiomaxilar.

Reposicionamiento de la base vomeriana

Si la lámina ósea vomeriana puede ser extirpada por detrás, su porción anterior que alcanza la espina del maxilar por delante debe ser conservada y medializada para apoyar el tabique sobre una base sólida. Se deben esculpir los alerones demasiado salientes de este bloque óseo y fracturarlo en su base para apoyarlo sobre la línea media.

Reposicionamiento de la pirámide ósea

La necesidad de apoyar la pirámide ósea sobre la línea media es evidente. Sin tratar todos los detalles técnicos de las osteotomías desarrolladas por otros autores, se señalará que:

— en todos los casos, esta medialización del marco óseo sólo se practica después del tiempo septal;

— en caso de desviación sin cifosis, la osteotomía será lateral y a veces también mediana paraseptal para corregir la laterodesviación;

— en caso de desviación con cifosis, la resección de la protuberancia, efectuada con lima o con el osteótomo si el volumen es demasiado importante, podrá ser asimétrica para equilibrar las dos caras de la nariz ósea.

ABERTURA DE LA VÁLVULA

Todo cierre del ángulo septotriangular *(fig. 24)* (normalmente alrededor de 15°) perturbará la función respiratoria. Por tanto, es fácil comprender que cualquier desviación septal anterior provocará de hecho una modificación de la anatomía valvular y que es la desviación la que debe ser corregida primero. No obstante, el problema de una abertura insuficiente de la válvula puede presentarse en otros casos aparte de la desviación septal y esencialmente en tres condiciones:

— cierre «anatómico» de la válvula cuando una cifosis demasiado importante da «una nariz demasiado alta para una base demasiado estrecha»; es la clásica «nariz en tensión» o *long nose;*

— cierre yatrógeno de la válvula por destrucción de su soporte cartilaginoso; las causas son múltiples: resección excesiva de protuberancia, amputación exagerada del borde dorsal de los triangulares, luxación medial de los triangulares separados de los huesos propios, etc.

— relleno de la válvula por una sinequia mucosa, secuela de una resección mucosa demasiado importante.

Estas tres situaciones requieren soluciones diferentes que coinciden en el objetivo de volver a dar una válvula sólida con una abertura correcta.

Corrección de una «nariz en tensión»

La resección de una protuberancia disminuyendo la altura nasal por lo general abre la válvula sin necesidad de efectuar una maniobra complementaria sobre la parte cartilaginosa. Por lo tanto, la vía endonasal es suficiente con una técnica clásica descrita por otros autores y que será evocada en este artículo.

Reconstrucción de la válvula

Un acceso externo es tanto más justificado en este caso puesto que se trata a menudo de rinoplastia secundaria, cuyo análisis lesional sólo puede ser correcto a cielo abierto, con técnicas de reparaciones delicadas, que se adaptarán a tres situaciones (a menudo asociadas).

— *La amputación exagerada del borde dorsal de un tabique (fig. 25),* inclinado por los triangulares unidos entre sí, no es una situación frecuente. Si la altura del perfil es aún cifótica se trata del caso de una nariz en tensión y basta con ajustar los triangulares al perfil septal ya sea por resección prudente de su borde superior o enrollándolos antes de suturarlos al tabique. Sin embargo, si la altura del perfil es insuficiente, se hace necesario devolverle una altura normal mediante una reconstrucción septal o septopiramidal con un injerto (cf. supra).

— *La amputación exagerada del borde superior de los triangulares (fig. 26)* es la situación más frecuente, a menudo asociada a otras malformaciones. En este caso debe reconstruirse la T septal para ampliar la válvula colocando a cada lado del borde dorsal del tabique (si es necesario reconstruido) injertos cartilaginosos ensamblados por uno o dos puntos.

— *La amputación más o menos importante de los triangulares (fig. 27)* sólo puede ser corregida por una reconstitución anatómica de toda la bóveda septotriangular. El mejor material es el injerto de cartílago de la concha. El injerto es extraído por vía auricular posterior con su cubierta pericóndrica medial. El cartílago es adelgazado y recortado en dos porciones derecha e izquierda, siempre contiguas al pericondrio. Se sitúa «a caballo» sobre el tabique (reconstruido si es necesario), con el pericondrio por encima y suturado a los restos fibrocartilaginosos a cada lado.

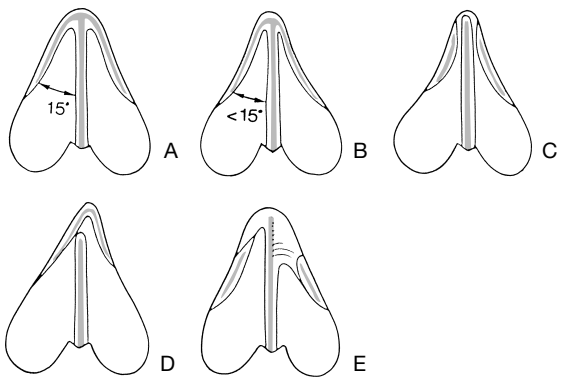

24 *Síndromes de válvula.*
A. Válvula normal. B. Nariz en tensión. C. Amputación de los triangulares. D. Amputación del borde nasal del tabique. E. Ídem con sinequia de la válvula.

Plastia mucosa de la válvula

Las estenosis o sinequias mucosas a nivel de la válvula tienen importantes consecuencias sobre la función respiratoria, pues se asocian muy a menudo a graves desórdenes arquitecturales. La corrección de la lesión mucosa propiamente dicha recurre a una plastia en Z. El acceso endonasal de la lesión puede ser facilitado por una desinserción del pie del ala de la nariz. Una tracción lateral sobre esta última tensiona la sinequia sobre la cual se realiza la Z. Antes de la movilización de los colgajos y de su sutura, resulta necesario extirpar con precaución el tejido cicatrizal submucoso.

REDUCCIÓN TURBINAL

Sin entrar en los detalles (y polémicas) de la indicación quirúrgica, sólo se recordará que esta reducción turbinal constituye a menudo la única solución terapéutica:

— en la hipertrofia compensadora del cornete inferior colocado en la concavidad de una desviación septal;

— en la degeneración fibromucosa de una rinitis vasomotora antigua;

— en algunas rinitis obstructivas invalidantes, después del fracaso de un tratamiento médico proseguido durante mucho tiempo.

Queda el problema de las técnicas de reducción condicionadas en gran parte por el estado de la mucosa; se pueden oponer:

— las técnicas conservadoras de la mucosa (o de su mayor parte), reservadas sobre todo a las hipertrofias de tipo congestivo inflamatorio con tendencia a la desecación mucosa;

— a las técnicas radicales que sacrifican más o menos la mucosa y limitadas a las hipertrofias de tipo edematoso o fibroedematoso.

Es lo que representa el árbol de decisiones *(fig. 28),* en el que se precisan las indicaciones respectivas del modelado turbinal, de la resección turbinal y de las cauterizaciones.

Modelado turbinal

• *Turbinoplastia inferior (fig. 29)*

Realizada preferentemente bajo microscopio quirúrgico, este procedimiento intenta, a expensas de una cierta complejidad quirúrgica, reducir el volumen turbinal, sobre todo en su parte anterior (la más obstructiva fisiológicamente) preservando al máximo la mucosa funcional. Un espéculo de

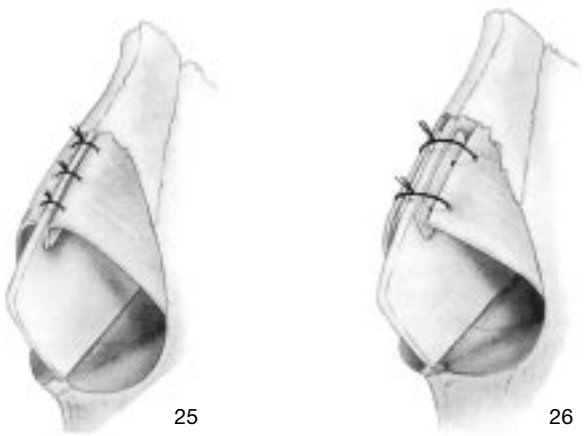

25 *Enrollamiento superior de los triangulares.*
26 *Ensanchamiento de la válvula.*

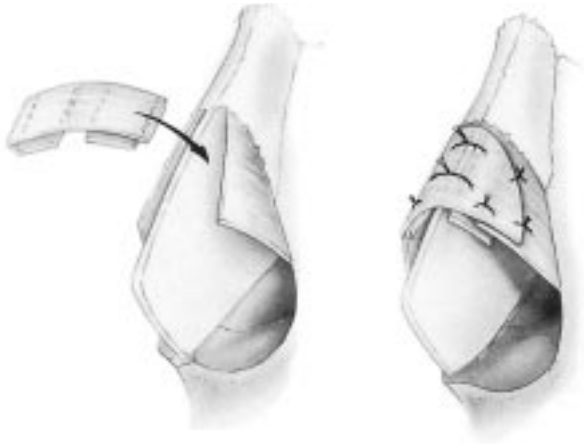

27 *Reconstrucción de la válvula.*

Killian sostenido por un brazo autoestático permite exponer el cornete inferior y trabajar con las dos manos. Después de la luxación mesial del cornete inferior se secciona con punta monopolar la mucosa a lo largo de todo el borde anterior y del borde inferior del cornete. Una disección subperióstica con aspirador-disector del colgajo mucoso medial expone el hueso turbinal aún revestido de su mucosa lateral. La disección es continuada muy lejos hacia afuera para descubrir la cresta de inserción maxilar y el marco piriforme. Se efectúa entonces una desesqueletización del cornete mediante la ablación del hueso turbinal y de su cobertura mucosa lateral; por esta vía, es posible incluso raspar con la fresa la cresta turbinal sobre el maxilar y liberar el marco piriforme. La mucosa medial dejada in situ es enrollada y fijada con cola biológica. Un pequeño taponamiento de 48 horas asegurará la hemostasia y la contención de la plastia.

• *Turbinoplastia media (fig. 30)*

La plastia del cornete medio se justifica en algunos casos muy desarrollados de concha bullosa. Su realización es fácil con endoscopio. En un primer tiempo se secciona con bisturí eléctrico la mucosa en las caras anterior e inferior. Luego se secciona sagitalmente por medio de microtijeras puntiagudas el esqueleto de la bulla turbinal antes de extirpar toda la mitad lateral. La mitad restante es conservada intacta o reducida según las necesidades.

• *Turbinoplastia láser*

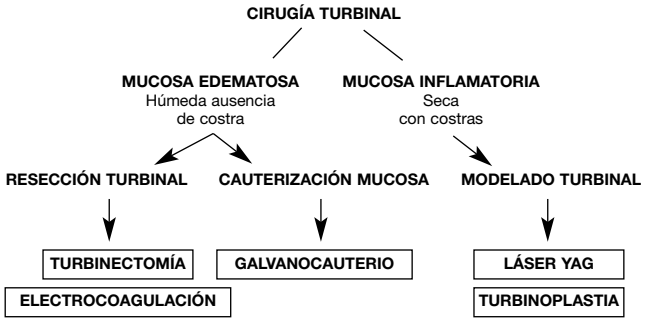

28 *Árbol de toma de decisiones.*

El láser YAG es poco absorbido por los tejidos y tiende a cauterizar, a coagular a alta energía. Aplicado sobre el cornete inferior provocará una destrucción submucosa que conservará el epitelio, lo que reducirá el volumen turbinal después de una retracción cicatrizal.

La fibra de cuarzo protegida por un tubo de Teflon se introduce a través de una varilla rígida que se curva a 30° en los 15 a 20 mm distales. Se emplean energías variables yendo de 25 a 35 vatios y de 1 000 a 3 000 julios para obtener un tratamiento superficial. Se utilizará una energía que sólo haga blanquear la superficie de la mucosa, la cual se retrae bajo control visual, y se procurará no carbonizar el cornete. En el adulto, este procedimiento puede ser realizado bajo anestesia local. A esto seguirá un período de edema mucoso durante una a dos semanas.

Resección turbinal

• *Turbinectomía quirúrgica*

Es una técnica antigua que se realizaba con una cizalla (llamada «de turbinectomía») iluminando la zona con un espejo frontal. Actualmente se lleva a cabo de forma más controlada con endoscopio.

Después de la retracción mucosa mediante la administración de vasoconstrictores, se luxa el cornete inferior medialmente con una espátula roma, luego se traza el límite de la turbinectomía por electrosección sobre las dos caras. Se introducen longitudinalmente tijeras con muescas y acodadas con una rama en el meato inferior y la otra por encima del cornete, para desenganchar la cabeza; luego las tijeras se horizontalizan, y las ramas serán perpendiculares al cuerpo turbinal para realizar una resección de aproximadamente la mitad de la altura del cornete. La sección se efectúa progresivamente hasta la cola, bajo control visual, a lo largo del punto de referencia de sección mucosa, luxando hacia abajo y hacia adentro la porción seccionada. Se realiza una hemostasia cuidadosa por electrocoagulación a lo largo del corte de sección con una atención particular a nivel de la cola referencia de la arteria turbinal inferior.

Puede ocurrir que al finalizar la sección, la pieza quirúrgica no pueda ser liberada; en este caso, en vez de tirar de ella es preferible tomarla cerca de la cola y empujarla hacia el cavum para separarla. Un control endoscópico puede revelar una resección insuficiente de la cola cuya resección resulta muy difícil; en estos casos puede ser necesario resecarla bajo microscopio: un separador de Killian de valvas largas (75 mm) introducido y mantenido in situ en la región precoanal permite con una pinza (o una aspiración) sostener la cola y seccionarla con unas tijeras (o una punta coagulante).

Taponamiento con pomada grasa y celulosa durante 3 días. Cuidados endoscópicos regulares durante un mes y lavados nasales.

• *Turbinectomía eléctrica*

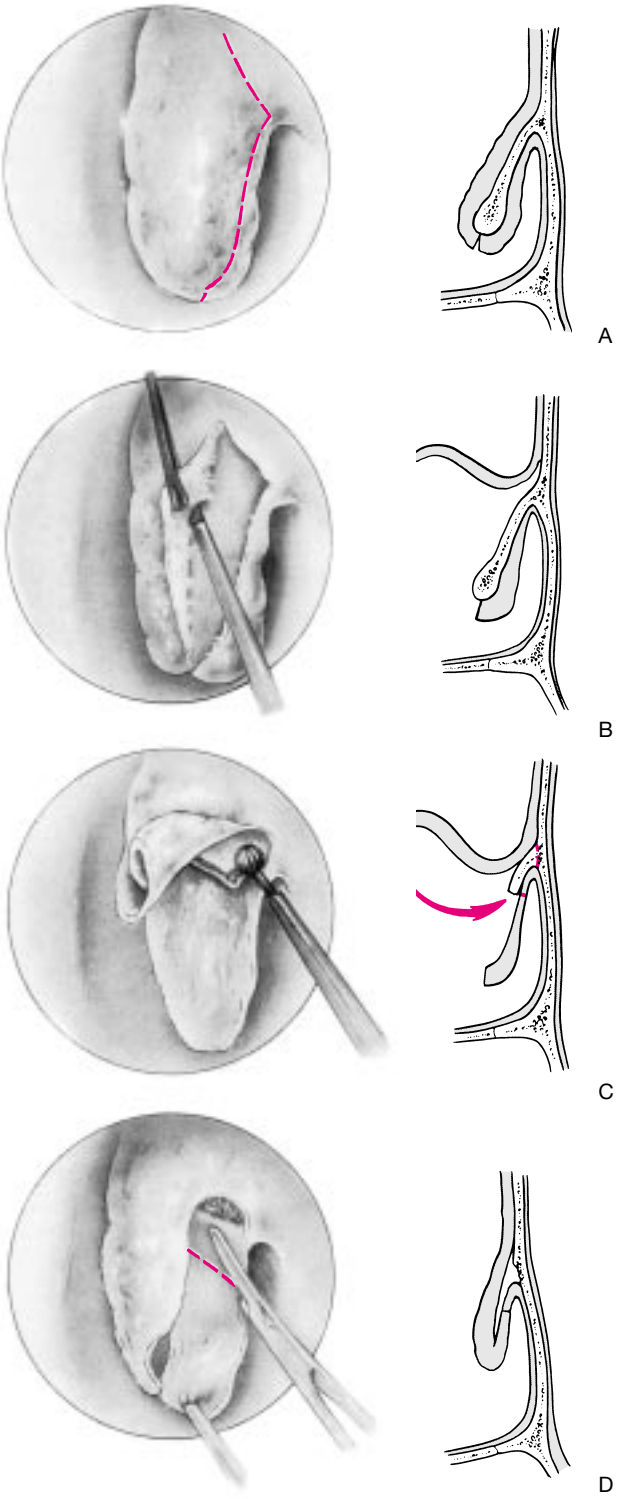

29 *Turbinoplastia inferior.*
A. Incisión.
B. Despegamiento de la pituitaria medial.
C. Ablación del hueso turbinal, abrasión de la cresta turbinal.
D. Resección de la pituitaria lateral y enrollamiento de la pituitaria medial.

Se propone destruir de forma más o menos controlada la cabeza y el cuerpo turbinal introduciendo una punta fina en el interior del cuerpo turbinal y electrocoagulándolo durante un tiempo relativamente corto (2 a 3 segundos) evitando «hinchar» la superficie mucosa. Se realiza una sucesión de punciones sobre el dorso y el borde inferior del cornete. Este método tiene como ventajas su simplicidad y su carácter poco hemorrágico, pero presenta el gran inconveniente de que es muy difícil controlar la extensión de la electrodestrucción.

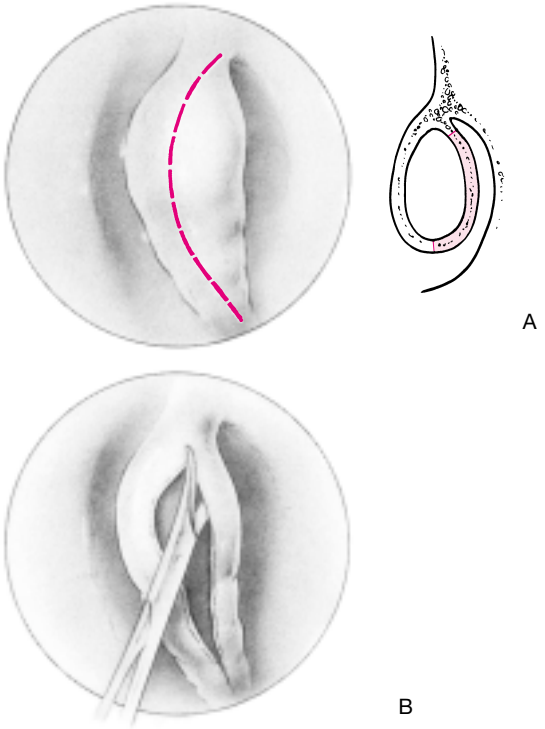

30 *Turbinoplastia media.*
A. Incisión mucosa. B. Resección de la pared lateral de la concha bullosa.

Cauterización mucosa

Destinada a crear fenómenos de esclerosis retráctil a nivel de la mucosa pituitaria de los cornetes inferiores, se realiza con galvanocauterio. Bajo anestesia local y endoscopio, se trazan tres líneas horizontales a lo largo del cornete inferior: la primera en su parte inferior, la segunda en su cara interna y la tercera en su vertiente superior, evitando tocar el tabique para prevenir una sinequia entre el cornete y el tabique.

El período postoperatorio es simple en la mayoría de las ocasiones y no necesita ningún taponamiento. El edema postoperatorio puede ser tolerado con algunas instilaciones de vasoconstrictores durante una semana favoreciendo la caída de las costras y la cicatrización mediante lavados con suero fisiológico.

CONTENCIÓN Y TRATAMIENTO POSTOPERATORIO

Una vez que se ha efectuado la reparación y se ha suturado la vía de acceso, sólo queda asegurar una contención postoperatoria; esta última no puede de ninguna manera suplir las insuficiencias de corrección pues su única función es asegurar la buena colocación de las estructuras reubicadas durante la fase de edema postoperatorio. Esta contención debe «tomar en sandwich» toda la estructura osteocartilaginosa nasal por medios endo y exocavitarios.

Contención endonasal

• *Placas de contención paraseptales (fig. 31)*

Tienen la doble ventaja de prevenir las sinequias y de mantener el tabique en forma recta. Se pueden utilizar férulas de teflón o talladas en una placa de silicona de 1 mm de grosor. Se introducen en cada fosa nasal a lo largo del tabique veri-

ficando que su borde superior no se introduzca en el meato medio. A continuación, se anuda la una a la otra no en forma excesiva por un punto de catgut perforante transeptal.

A veces es interesante darles una forma en teja cuya convexidad superior contribuirá a mantener el ensanchamiento de la válvula.

• *Taponamiento*

Debe simplemente contener y no «atiborrar» las fosas nasales, pues esta última no es la solución para mantener en posición sagital un tabique mal reubicado. Por lo tanto, debe ser suficiente para asegurar una hemostasia y bastante suave para no traumatizar la mucosa ni dislocar la reconstrucción septotriangular; la mejor opción parece la aplicación de dos tampones de celulosa embebidos con una solución antibiótica.

Contención exonasal

Con respecto a esta contención sólo debe señalarse que es muy importante contener el edema, lo cual se hará con bandas adhesivas aplicadas sobre todo el revestimiento cutáneo de la nariz y se impedirán los desplazamientos con un yeso (o una teja) ligeramente compresivo.

Cuidados postoperatorios

El tratamiento y los cuidados postoperatorios no deben ser subestimados pues de ellos depende en gran parte la prevención de complicaciones más o menos importantes debidas al edema, la infección o la necrosis.

• *Tratamiento*

Comprende en todos los casos una protección antibiótica oral de amplio espectro durante 8 días y endonasal en forma de solución antibiótica embebiendo regularmente la celulosa. Se puede añadir un tratamiento antiedematoso, corticosteroide o no, durante 4 a 5 días.

• *Cuidados postoperatorios*

Se resumen en:

— retiro del taponamiento al tercer o cuarto día posterior a la fase edematosa;

— retiro de la contención exonasal (teja y bandas adhesivas) al sexto o séptimo día;

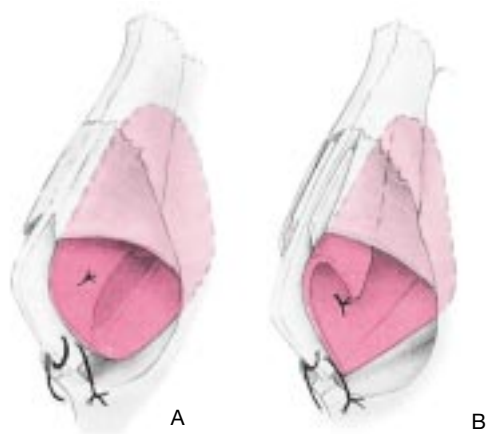

31 *Placas de contención. A. Placa simple. B. Placa en teja.*

— extracción de la contención endonasal (férulas) al décimo o duodécimo día; hay que notar que las placas demasiado grandes o demasiado apretadas provocan lesiones mucosas dolorosas y deben ser retiradas más precozmente.

En caso de vía externa, ante un dolor anómalo puede evocarse un hematoma o sobre todo una necrosis cutánea; en caso de que exista alguna duda se quitará toda la contención externa y se actuará en consecuencia: vaciar el hematoma por vía endonasal y dejar la piel al aire libre. También, los puntos columelares deben ser quitados sin mucha demora (al tercer o cuarto día) para no dejar marcas.

Conclusión

La multiplicidad de técnicas publicadas cuyo objetivo es corregir la obstrucción nasal es una prueba de la dificultad real de esta cirugía y de la inconstancia de sus resultados. Cualquiera que sea la técnica quirúrgica, el resultado es siempre incierto debido a la vez a las dificultades de la indicación quirúrgica y al carácter aleatorio de la cicatrización.

Cualquier referencia a este artículo debe incluir la mención del artículo original: Rouvier P et El Khoury J. Chirurgie de l'obstruction nasale. Encycl Méd Chir (Editions Scientifiques et Médicales Elsevier SAS, Paris, tous droits réservés), Techniques chirurgicales - Tête et cou, 46-130, 1994, 10 p.

Bibliografía

Septoplastie

AIACH G, GOMULINSKI L. Atlas de rhinoplastie et de la voie d'abord externe. Masson. Paris.

SENECHAL G, PECH A, WAYOFF M et coll. Rhinoplastie esthétique fonctionnelle et reconstructive. Rapport de la Société Française d'ORL et CCF. Arnette. Paris. **1989**

Turbinectomie

[1] **CHIOSSON E, GUTIERREZ JR, EMMANUELLI JL.** Cryosurgery of the inferior nasal turbinates. Auris Nasus Larynx (Tokyo) **1990** ; 7 : 87-93

[2] **COURTISSE E, GOLDWYN RM.** Resection of obstructing inferior nasal turbinates : a 10 year follow-up. Plast Reconstr Surg **1990** ; 86 : 152-154

[3] **DESSI P, TRIGLIA JM, PORTASPANA T, ZANARET M, CANNONI M.** La turbinectomie inférieure sous guidage endoscopique. Ann Otolaryngol **1992** ; 109 : 311-315

[4] **ELWANY S, HARRISON R.** Inferior turbinectomy : comparison of 4 techniques. J Laryngol Otol **1990** ; 104 : 206-209

[5] **FANOUS N.** Anterior turbinectomy. A review of 220 cases. Arch Otolaryngol Head Neck **1986** ; 112 : 850-852

[6] **FUKUTAKE T, YAMASHITA T, TOMODA K, KUMAZAWA T.** Laser surgery for allergic rhinitis. Arch Otolaryngol **1986** ; 112 : 1280-1282

[7] **GALETTI G, DALLARI S, GALETTI R.** Turbinoplasty : personal technique and long term results. ORL **1991** ; 59 : 111-115

[8] **JANKOWSKI R, AUDOUY H.** Les indications de la turbinectomie. J Fr Otorhinolaryngol **1993** ; 42 : 227-231

[9] **KOSKAS G.** La microchirurgie laser en ORL. Laser CO_2. Laser YAG. [Thèse.] Paris. **1985**

[10] **MARTINEZ S, NISSEN A, STOCK C, TESMER T.** Nasal turbinate resection for relief of nasal obstruction. Laryngoscope **1983** ; 93 : 871-875

[11] **MITTELMAN H.** CO_2 laser turbinectomies for chronic obstructive rhinitis. Lasers Surg Med **1982** ; 2 : 29-36

[12] **MLADINA R, RISAVI R, SUBARIC M.** CO_2 laser anterior turbinectomy in the treatment of non-allergic vasomotor rhinopathia. A prospective study upon 78 patients. Rhinology **1991** ; 29 : 267-272

[13] **O'FLYNN PE, MILFORD CA, McKAY IS.** Multiple submucosal out-fractures of inferior turbinates. J Laryngol Otol **1980** ; 104 : 239-240

[14] **PEYNEGRE R, BOSSARD B, KOSKAS G, BORSIK M, BOUAZIZ A, GILAIN L.** La chirurgie endoscopique des cornets. Ann Otolaryngol **1989** ; 106 : 537-540

[15] **RIVIERE F, TROTTOUX J, AUBERT P, GEOFFRAY B, KOSSMAN M, LACHIVER X.** La résection sous-muqueuse des cornets inférieurs. Ann Otolaryngol **1989** ; 106 : 297-303

[16] **SELKIN S.** Laser turbinectomy as an adjunct to rhinoplasty. Arch Otolaryngol **1985** ; 111 : 446-449

[17] **WAYOFF M, VIRTE M.** Rhinite chronique hypertrophique et chirurgie turbinale. **Encycl Med Chir** (Paris, France). Oto-rhino-laryngologie. 20350 A[20]. **1989** ; 8 p

[18] **WILLIAMS HO, FISHER E, GOLDWING-WOOD D.** Two-stage turbinectomy : sequestration of the inferior turbinate following submucosal diathermy. J Laryngol Otol **1991** ; 106 : 14-16